

4º Trimestre 2009

Publicación trimestral del Laboratorio Regional Este de DILAVE "Miguel C Rubino", MGAP
Avelino Miranda 2045, CP 33000, Treinta y Tres, Uruguay, Teléf. 045 25059 / 25179, Fax 045 21092

Fecha de publicación
19-ene-2010

Trimestre: **Octubre - Diciembre 2009**

ISSN: 1688-6321

Tabla de contenidos	Página	Comité Editorial
EDITORIAL	2	<p>El Archivo Veterinario del Este se edita en formato digital y se distribuye gratuitamente por correo electrónico (archivo.veterinario.este@gmail.com) a veterinarios, instituciones agropecuarias públicas y privadas, productores agropecuarios, investigadores y a todos quienes lo soliciten. Se permite la reproducción de la información citando el título-clave Arch. Vet. Este.</p> <p>Por consultas y sugerencias: Dr. Fernando Dutra: fdutra@mgap.gub.uy Dra. Carina Quinteros: cquinteros@mgap.gub.uy Admin. Stella Vergara: svergara@gmail.com</p> <p>Los boletines anteriores pueden bajarse de la página "Laboratorios Regionales" en la web de DILAVE: http://www.mgap.gub.uy/DGSG/DILAVE/Dilave.htm</p>
FRECUENCIA TRIMESTRAL DE FOCOS	3	
TIPOS DE EVENTOS SANITARIOS	4	
Motivos de consulta	4	
Síndromes clínico patológicos	4	
Morbilidad relativa	4	
ENFERMEDADES DIAGNOSTICADAS	5	
Bovinos	5	
Ovinos	10	
Caninos, equinos y felinos	10	
Otras especies	11	
CLUSTERS ESPACIO-TEMPORALES	13	
VETERINARIOS y MUESTRAS REMITIDAS	14	
PERSPECTIVAS PARA 1^{ER} TRIMESTRE DEL 2010	15	

Foto de Portada: **ARPEO AUSTRALIANO EN EQUINOS**

Padrillo de raza Criolla con hiperflexión del miembro posterior derecho al incitarlo a caminar. El Arpeo Australiano es una enfermedad de origen tóxico en equinos cuyos signos clínicos son reversibles. La enfermedad se reconoce por primera vez en Uruguay. Foto de video del Dr. Luigi Baroni.

FOTOS EN ESTE NÚMERO:

- | | |
|---|--|
| 1 - Arpeo Australiano en equinos (1 ^{er} reporte en Uruguay) | 6 - Neumonía en cerdos (posible Circovirus) |
| 2 - Fotosensibilización hepatógena en toros | 7 - Neumonía intersticial atípica (Fog Fever) en vacas |
| 3 - Hemoglobinuria bacilar en vacas | 8 - Osteopetrosis congénita en A Angus negro |
| 4 - Intoxicación por mio-mío en vaquillonas | 9 - Polioencefalomalacia en vacas |
| 5 - Leucosis bovina enzoótica | |

EDITORIAL

El pasado 20 de noviembre nuestro laboratorio celebró los primeros 20 años de su fundación. El momento fue propicio para hacer un breve balance del cumplimiento de los objetivos de creación del laboratorio en la región Este y también para renovar nuestro compromiso frente a los retos que el futuro nos plantea.

La conmemoración fue un éxito de concurrencia que superó las expectativas más optimistas. Nos acompañaron veterinarios de Melo, Río Branco, Santa Clara, Cerro Chato, Battle y Ordoñez, Minas, Mariscal, José Pedro Varela, Aiguá, Rocha, Chuy, Lascano, Cebollatí, Maldonado, Treinta y Tres y Vergara, ex-funcionarios del laboratorio, compañeros de los laboratorios de Montevideo y Paysandú, autoridades departamentales y nacionales, productores agropecuarios, Plan Agropecuario, INIA Treinta y Tres y autoridades de DILAVE y de la Dirección General de los Servicios Ganaderos. Como lo expresó en su alocución el Dr. Gustavo Fernández, Presidente del Centro Veterinario de Treinta y Tres: "...en estos 20 años el laboratorio regional ha sido un punto de referencia y unión para la profesión que se refleja en la masiva concurrencia a este evento".

A todos, muchas gracias.



Dr. Fernando Dutra Quintela
Encargado del Laboratorio

FOTOS DEL EVENTO



Funcionarios y ex-funcionarios (izq. - der.): Henry Machado, Stella Vergara, Norberto Paiva, Beatriz Arce, Carina Quinteros, Fernando Dutra, Alicia Cuadrado, Mermoz Da Rosa y José Píriz.



Dr. Rodolfo Rivero (DILAVE Paysandú), Dr. Álvaro Núñez (Director DILAVE) y Dr. Fernando Dutra (DILAVE Treinta y Tres).



Jóvenes administrativas Marisel Castagnin, Stella Vergara y Gladys De Matteis.



Patólogos Dr. Rodolfo Rivero y Dra. Déborah César aprovechan la ocasión para una sesión de láminas histopatológicas.

FRECUENCIA TRIMESTRAL DE FOCOS

Como forma de describir los problemas sanitarios ocurridos en la región Este, se presenta la frecuencia trimestral de "focos", definido como un evento sanitario en el que enferman clínicamente y/o mueren uno ó más animales. El concepto de foco da igual peso a eventos sanitarios con un animal enfermo que a otro con, por ejemplo, 10 ó más animales muertos. No se reportan los eventos sanitarios de animales clínicamente sanos (Ej., prueba de Rosa Bengala para brucelosis, Test de Coggins de equinos, etc.). Como no todos los eventos sanitarios tienen un diagnóstico final, el total de focos trimestrales siempre excede al número de enfermedades informadas. En bovinos y ovinos, el número de focos registrados varía a corto plazo (meses) con la época del año, la tasa de ataque de las enfermedades y la rentabilidad del negocio ganadero. A largo plazo (años) contribuyen también el número de predios ganaderos, la población animal y la cantidad de veterinarios en el medio. En caninos, felinos y equinos, la mayoría de las consultas recibidas por el laboratorio son focos de casos individuales. Su número depende más bien de la severidad del cuadro clínico, el valor afectivo o económico de los animales individuales y la cantidad de veterinarios especialistas en actividad. Por las razones indicadas, las tendencias presentadas no necesariamente reflejan un aumento o disminución de la enfermedad en el campo, para lo cual hay que consultar el análisis de clusters espacio-temporales (página 10).

Bovinos y ovinos

En el trimestre Octubre - Diciembre 2009 se registraron 40 focos de enfermedades en bovinos, una caída del 15% respecto al trimestre anterior (47 focos). Esta caída es puramente estacional ya que de acuerdo a la serie histórica del laboratorio siempre se registran menos focos en el trimestre 4º que en el 3º (Figura 1). Cuando se compara con el 4º trimestre de los años anteriores, el número de focos en el 4T_2009 aumentó un 29% respecto al 4T_2008 (40 vs. 31), lo que parece indicar un quiebre en la tendencia descendente que ocurre desde el 4T_2008 (Figura 1).

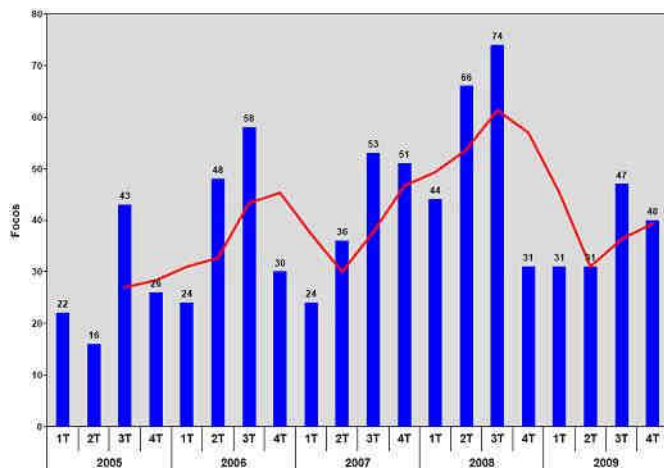


Figura 1. Frecuencia trimestral de focos en bovinos (barras) con media móvil tri-trimestral (línea roja).

El número trimestral de focos de enfermedades en bovinos venía mostrando una tasa anual de crecimiento del 21,9% entre el trimestre 1T_2002 hasta el trimestre 3T_2008, su mayor pico, debido fundamentalmente al aumento sostenido en el precio del ganado. El derrumbe en la rentabilidad del negocio ganadero por la crisis financiera internacional, provocó una caída brusca en las consultas al

laboratorio a partir del trimestre 4T_2008, caída que parece revertirse en éste 4T_2009 y que se espera se mantenga en tanto las expectativas de mejora del precio del ganado se mantengan o continúen mejorado como hasta el presente.

En ovinos, los focos trimestrales vienen disminuyendo desde el año 1990 a una tasa anual negativa de -3,31%, acompañando la disminución sostenida en la ovinocultura y en la dotación lanar. En este 4º trimestre no se registró ningún foco, por lo que la tendencia descendente se mantiene.

Caninos, equinos y felinos

En el trimestre Octubre - Diciembre 2009 hubo 8 consultas en caninos, 5 en equinos y 1 en felinos. Las consultas en caninos vienen aumentando sostenidamente desde el año 2001, seguramente debido a la mayor cantidad de clínicas especializadas en pequeños animales en la región. En equinos, el número de focos reportados es tradicionalmente escaso pero parecen estar aumentando, ya que el total de focos ha crecido sostenidamente en los últimos años (Figura 2) y el número de focos en el 2009 (13 focos) fue el mayor de toda la serie histórica del laboratorio desde 1986. Este incremento está probablemente relacionado a la extensión de la crianza equina, de los deportes ecuestres y recreación en los últimos años y al mayor valor económico de los equinos, tanto que en el 2009 los remates concluyeron con ventas totales y los precios fueron buenos en todas las razas.

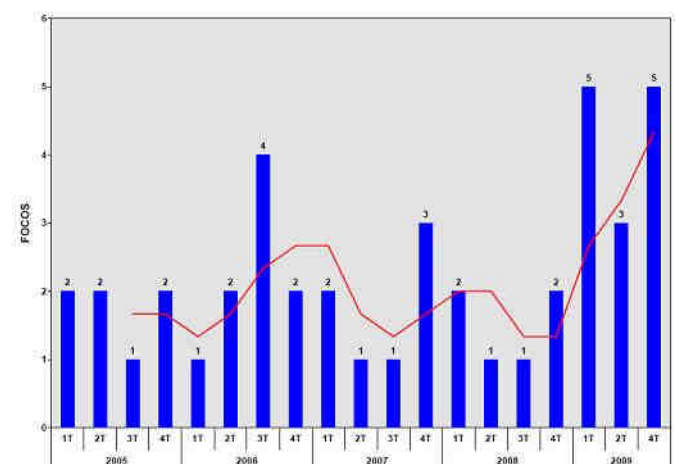


Figura 2. Frecuencia trimestral de focos en equinos (barras) con media móvil tri-trimestral (línea roja).

Otras especies

En el trimestre Octubre - Diciembre 2009 se registraron 4 focos en suinos, 2 en aves y 1 en animales de zoológico. De estas especies, el laboratorio tiene históricamente pocos reportes y su tendencia no ha variado significativamente a lo largo del tiempo.

TIPOS DE EVENTOS SANITARIOS

Como forma de describir los eventos sanitarios, los focos se clasifican en 3 niveles crecientes de especificidad diagnóstica: 1) el **motivo de consulta**, que hace referencia a los principales signos clínicos de los animales afectados, de los cuales se registran hasta 3 en cada ficha, 2) el **síndrome clínico-patológico**, que señala el principal sistema orgánico en el que se localiza la lesión que define la enfermedad: Boca/Esófago, Cardiovascular, Endócrino, Gastrointestinal, Hemopoyético, Hígado, Mama, Musculo-esquelético, Nervioso, Ojo/Oído, Piel, Reproductivo, Respiratorio, y Urinario, y 3) la **etiología relativa**, que clasifica las enfermedades según es tradicional en 8 causas o etiología: Congénita/Hereditaria, Bacteriana, Etiología compleja, Metabólica/Nutricional, Neoplasia, Parasitaria, Tóxica, y Vírica.

Motivos de consulta

En el trimestre Octubre - Diciembre 2009 se registraron en total 35 diferentes motivos de consulta en bovinos. Los principales fueron: muerte súbita en 11 focos, aborto en 8 focos, mortalidad perinatal en 4 focos, diarrea en 6 focos, desmejoramiento en 5 focos, depresión ("tristeza") en 4 focos y hemoglobinuria e ictericia en 3 focos (Figura 3). Los siguientes signos clínicos se observaron en 2 focos: rigidez, torneo, debilidad, disentería (diarrea con sangre) y deshidratación. Otros signos clínicos encontrados en 1 foco fueron: agalactia, agresividad, anemia, anorexia, babeo, braquignatia, ceguera, cólico, convulsiones, corrimiento nasal, decúbito, dermatitis, disnea, estomatitis, infertilidad, malformación congénita opistótonos, paperas, retención de placenta, temblores y tos. En caninos hubo 8 motivos de consulta, predominando los tumores de piel (3 animales).

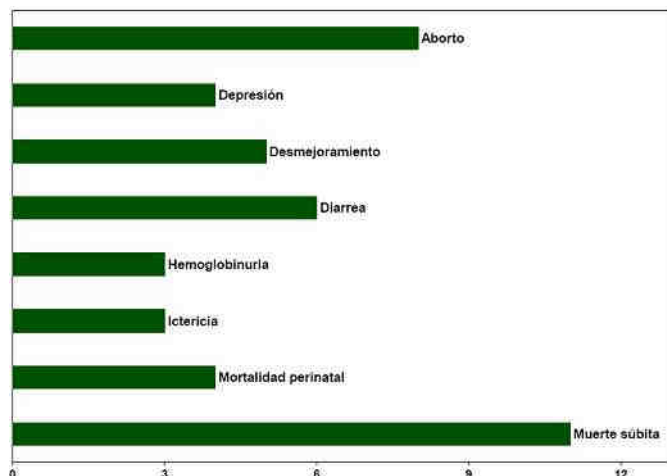


Figura 3. Principales motivos de consulta en bovinos en el trimestre Octubre - Diciembre 2009.

Síndromes clínico patológicos

En el trimestre Octubre - Diciembre 2009, los problemas de tipo reproductivo fueron los predominantes en bovinos, ya que en esta época del año las vacas de cría en la región Este están pariendo o ya paridas y cuando se detectan los problemas de abortos, infertilidad, distocia, mortalidad perinatal, entre otras. Le siguen en importancia relativa las enfermedades gastrointestinales (8 focos), las enfermedades del sistema hemopoyético (sangre, bazo y sistema linfático: 5 focos), los problemas nerviosos y del hígado (3 focos), las

enfermedades respiratorias (2 focos) y con un foco cada una las enfermedades músculo-esqueléticas y las que afectan el tubo digestivo anterior (Figura 4). No se detectaron enfermedades con asiento en la piel, aparato urinario, ojo/oído, sistema cardiovascular, sistema endocrino o glándula mamaria.

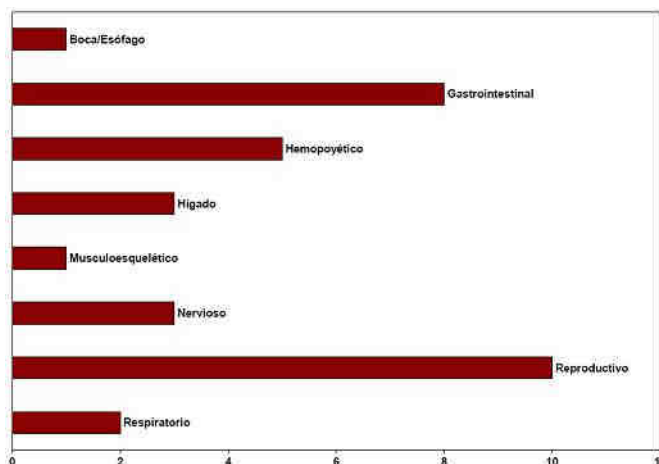


Figura 4. Síndromes clínico-patológicos en bovinos en el trimestre Octubre - Diciembre 2009.

En caninos, predominaron ampliamente las enfermedades de la piel con el 43%. En las otras especies las enfermedades fueron pocas y repartidas en diversos sistemas.

Morbilidad relativa

El 44% de las enfermedades en bovinos fueron bacterianas, 16% tóxicas, 16% parasitarias, 4% metabólicas/nutricionales, 16% víricas y 4% congénitas/hereditarias (Figura 5). En caninos, el 57% de los casos fueron neoplasias de piel y glándula mamaria, 14% víricos y 14% bacterianos. En suinos, hubo 1 foco cada uno de origen vírico, nutricional y bacteriano. En aves, un foco fue de origen parasitario y el otro vírico. En equinos, 1 foco fue tóxico y los otros de etiología compleja o desconocida. El foco en ciervos de zoológico fue nutricional.

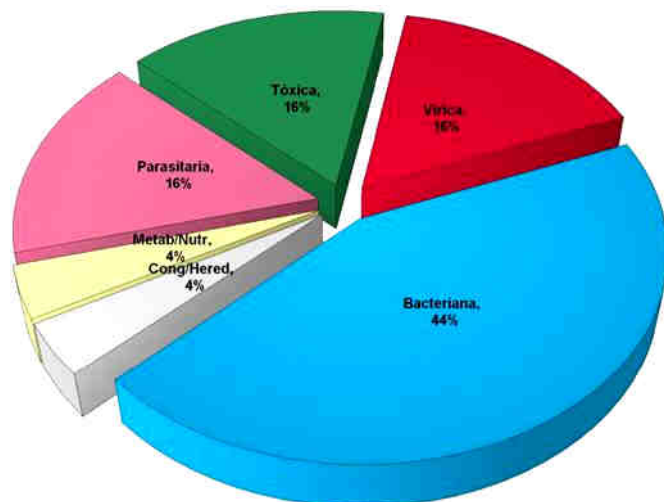


Figura 5. Morbilidad relativa de enfermedades en bovinos durante el trimestre Octubre - Diciembre 2009.

ENFERMEDADES DIAGNOSTICADAS

Se presentan las enfermedades en las que se alcanzó un diagnóstico final (etiológico) en el trimestre Octubre - Diciembre 2009. Para bovinos y ovinos, se indica el departamento, seccional policial, número de focos, morbilidad, mortalidad, letalidad y el total de la categoría afectada. En equinos y pequeños animales, se muestra también la raza, edad y sexo. Las enfermedades diagnosticadas se describen brevemente con menor o mayor grado de detalle y se ilustran con fotos sólo algunas de ellas, pudiéndose contactar con el laboratorio por más información. Las fotos mostradas no son de archivo sino que corresponden a los casos reportados.

Bovinos

En bovinos en el trimestre Octubre - Diciembre 2009 se diagnosticaron 26 focos de 21 enfermedades diferentes (Tabla 1). La gran variedad de enfermedades diagnosticadas es debida a la diversidad ecológica y la complejidad de los sistemas ganaderos en la región. Se describen algunas.

Polioencefalomalacia - (sinónimo: necrosis cerebrocortical)

En el mes de octubre se diagnosticó un brote de polioencefalomalacia en un predio ganadero del paraje Alférez en la 3a de Rocha. En un intervalo de 20 días enfermaron y murieron 2 terneros de 10 meses de edad y un novillo de 2 años. El curso clínico fue de 3-5 días. Los animales estaban en una pradera de ryegrass fertilizada con fosforita y urea 3 meses atrás. Uno de los terneros presentó diarrea en arco, ceguera, decúbito, opistótonos y espasmos de la

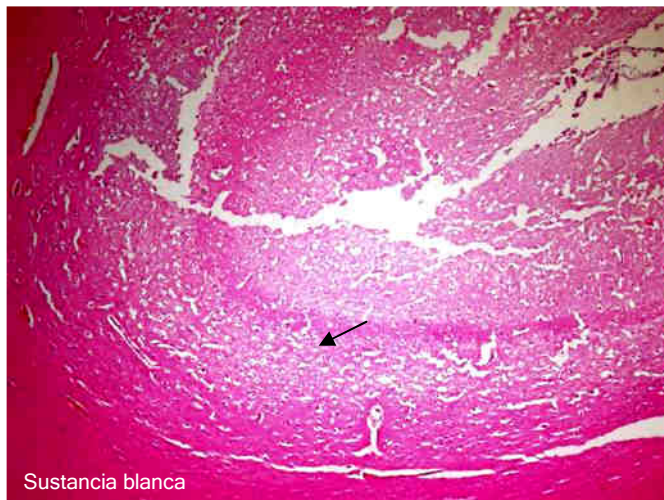
cabeza contra el suelo. A la necropsia, había hemorragias subepicárdicas y el contenido del intestino grueso era prácticamente sangre coagulada, por lo que se sospechó coccidiosis nerviosa. El cuadro nervioso del novillo era igual al los terneros (Figura 6a) pero no había diarrea ni lesiones macroscópicas en el intestino o corazón. El cerebro de ambos animales estaba congestivo y el del ternero aparecía reblandecido. A la histología, en el cerebro de ambos animales se observó una severa necrosis laminar de la corteza gris cerebral con picnosis y desaparición de las neuronas que le daban un aspecto de "apolillada" y "lavada" (Figura 6b). Las neuronas remanentes eran típicas "neuronas rojas" de núcleo picnótico y citoplasma contraído e hipereosinófilico. En el novillo, pero no en el ternero, se observaron gran cantidad de células de Gitter en meninges y dentro de la corteza necrótica (Figura 6c). No había lesiones de coccidiosis en el intestino.

La causa de la polioencefalomalacia es desconocida, la misma ocurre en toda la región Este, generalmente en terneros y sobreaños. La enfermedad a campo se cree debida a altos niveles de sulfato en la pastura y/o agua. Los animales enfermos responden rápidamente al trata-

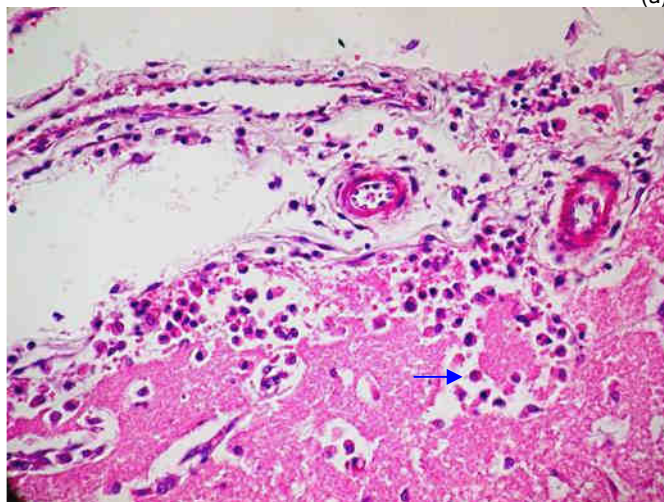
Especie	Diagnóstico	Departamento	Secc polic	Focos	Población	Morbilidad	Mortalidad	Letalidad
Bovino	Fotosensibilización hepatógena	Cerro Largo	10a	1	56	3,57%	3,57%	100,00%
Bovino	Listeriosis	Cerro Largo	5a	1	326	0,31%	0,31%	100,00%
Bovino	Intoxicación por Mío Mío	Cerro Largo	6a	1	70	32,86%	21,43%	65,22%
Bovino	Septicemia neonatal	Cerro Largo	9a	1	124	1,61%	1,61%	100,00%
Bovino	Gastroenteritis parasitaria	Cerro Largo	--	1	150	21,33%	1,33%	6,25%
Bovino	Distocia	Lavalleja	10a	1	110	4,55%	0,00%	0,00%
Bovino	Leucosis bovina enzoótica	Lavalleja	10a	1	700	0,29%	0,29%	100,00%
Bovino	Tristeza parasitaria / Babesia	Lavalleja	13a	1	110	1,82%	0,91%	50,00%
Bovino	Fiebre catarral maligna	Lavalleja	14a	1	20	5,00%	5,00%	100,00%
Bovino	Hemoglobinuria bacilar	Lavalleja	5a	1	500	1,00%	1,00%	100,00%
Bovino	Gastroenteritis parasitaria	Lavalleja	6a	1	70	14,29%	4,29%	30,00%
Bovino	Gastroenteritis parasitaria	Lavalleja	9a	1	77	23,38%	10,39%	44,44%
Bovino	Leptospirosis aguda	Rocha	3a	1	80	2,50%	2,50%	100,00%
Bovino	Aborto / Neospora positivo	Rocha	3a	1	160	2,50%	0,00%	0,00%
Bovino	Neumonía intersticial atípica	Rocha	3a	1	400	0,25%	0,25%	100,00%
Bovino	Polioencefalomalacia	Rocha	3a	1	20	15,00%	15,00%	100,00%
Bovino	Salmonelosis	Rocha	4a	1	100	10,00%	3,00%	30,00%
Bovino	Leptospirosis aguda	Rocha	6a	1	160	1,25%	1,25%	100,00%
Bovino	Meteorismo espumoso	Rocha	8a	1	70	2,86%	2,86%	100,00%
Bovino	Aborto / Leptospira positivo	Rocha	3a	1	70	4,28%	0,00%	0,00%
Bovino	Hemoglobinuria bacilar	Treinta y Tres	7a	1	200	3,50%	3,50%	100,00%
Bovino	Osteopetrosis letal congénita	Treinta y Tres	3a	1	40	7,50%	7,50%	100,00%
Bovino	Diarrea neonatal	Treinta y Tres	4a	1	150	9,33%	2,67%	28,57%
Bovino	Bronconeumonía supurativa	Treinta y Tres	5a	1	70	28,57%	1,43%	5,00%
Bovino	BVD / Enfermedad de las mucosas	Treinta y Tres	5a	1	40	5,00%	2,50%	50,00%
Bovino	Leucosis bovina enzoótica	Treinta y Tres	5a	1	180	2,22%	2,22%	100,00%

Tabla 1. Enfermedades de bovinos diagnosticadas en la región Este en el trimestre Octubre - Diciembre 2009.

miento con vitamina B1 si son tratados a tiempo. La enfermedad es común en la 3a seccional de Rocha por razones aún desconocidas.



(a)

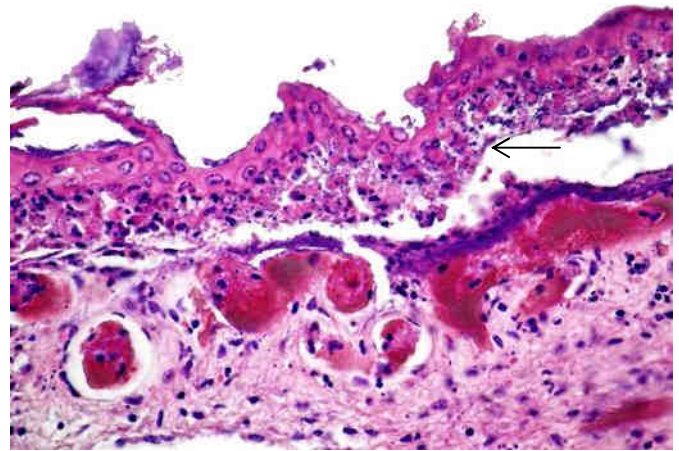


(b)

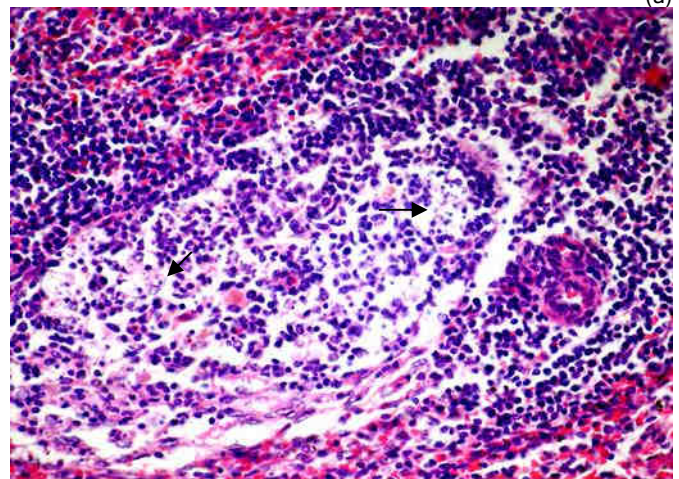
Figura 6. Polioencefalomalacia. (a) Necrosis y fragmentación de corteza gris, más evidente en láminas profundas (flecha), H&E, x100; (c) Corteza cerebral submeníngea invadida y digerida por células de Gitter (flecha), H&E, x600.

Intoxicación por Mío-Mío (*Baccharis coridifolia*) – Un brote de intoxicación por mío-mío (*Baccharis coridifolia*) se diagnosticó en un predio ganadero del paraje Ramón Trigo en la 6a de Cerro Largo. De un lote de 70 vaquillonas de 2 años de edad que ingresaron a un potrero infestado con mío-mío, enfermaron 24 y murieron 15 en un plazo de 24-48 horas. La mayoría de los animales se encontraron muertos al otro día y otros mostraron hipertermia de 40.5-41 °C, depresión extrema, temblores y decúbito. A la necropsia, en el corazón había extensas hemorragias subepicárdicas, en tanto la pared del rumen estaba roja y la mucosa se desprendía con facilidad. A la histología, el epitelio ruminal aparecía desprendido con degeneración y necrosis a nivel de la capa espinosa principalmente (Figura 7a) y presentaba numerosas vesículas espongióticas, colonias bacterianas cocoides, exocitosis neutrofilica y microabscesos; la lámina propia estaba hiperémica y hemorrágica con

un incipiente infiltrado inflamatorio de neutrófilos. En el tejido linfático del bazo, ganglios mesentéricos y placas de Peyer había linfocitosis por severa necrosis y cariorexis de células linfocíticas individuales (Figura 7b).



(a)



(b)

Figura 7. Intoxicación por Mío-Mío. (a) Necrosis y desprendimiento del epitelio ruminal a nivel de la capa espinosa (flecha); (b) Necrosis y cariorexis de linfocitos en vaina periarteriolar del bazo (flechas).

Las lesiones histológicas en rumen y tejido linfático son muy típicas, casi patognomónicas, de la intoxicación por mío-mío. Su principio tóxico son tricotecenos macrocíclicos producidos por hongos *Myrothecium* que crecen cerca de las raíces de la planta y que se ha comprobado son citotóxicos de linfomas B en ratas, lo que explica la necrosis linfoide de la intoxicación espontánea.

Hemoglobinuria Bacilar – (Sinónimo: Hepatitis necrótica infecciosa). Se registraron 2 focos de hemoglobinuria en vacas adultas. Un foco ocurrió en un predio ganadero de paraje Olimar Chico en la 7ª de Treinta y Tres, donde la enfermedad ya había sido diagnosticada por el laboratorio en diciembre de 2005 y se había controlado con el plan de vacunación recomendado. Pero luego el predio fue arrendado y la vacunación discontinuada. En un lote de 200 vacas Hereford adultas murieron en goteo, sin signos clínicos previos, 7 animales en un plazo de 10-15 días, en el

mismo potrero que el brote del 2005. A la necropsia, se observó orina color "vino tinto", ictericia, riñón oscuro y el hígado presentaba en borde latero-ventral del lóbulo derecho un infarto amarillento irregular rodeado de un borde de intensa hiperemia y con coágulos de fibrina adheridos en la cápsula (Figura 9a). Al corte, el infarto se extendía en profundidad dentro del parénquima y tenía venas trombosadas en su interior (Figura 9b).

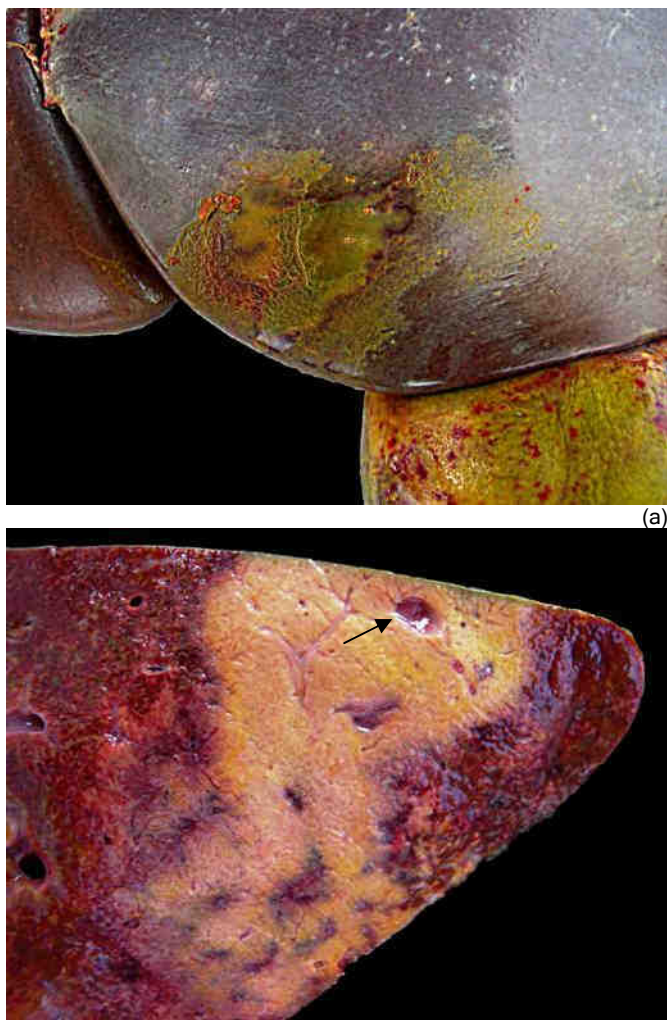

Figura 9 Hemoglobinuria bacilar - Vaca. (a) Infarto en lóbulo derecho del hígado; (b) Superficie de corte del infarto con posible trombosis venoso (flecha).

El otro foco ocurrió en un predio forestal del paraje Manguera azul en la 5ª de Lavalleja. Murieron 5 de 500 vacas adultas de raza carnífera que habían ingresado en julio desde diferentes orígenes. Las vacas se encontraban muertas en goteo desde octubre, pero la última se vio triste e hinchada en la mañana y muerta en la tarde. Al la necropsia se encontraron hemorragias en pulmones, congestión generalizada del tracto gastrointestinal, riñones oscuros, orina rojiza oscura y el hígado agrandado, friable, de color amarillo-verdoso en lóbulo caudal y amarillento el resto. A la histología, en el hígado había múltiples áreas de necrosis rodeadas de una reacción inflamatoria neutrofílica, trombosis venosa y miríada de bacilos intralesionales. Tanto las lesiones macroscópicas como histológicas son patognomóni-

cas de hemoglobinuria bacilar.

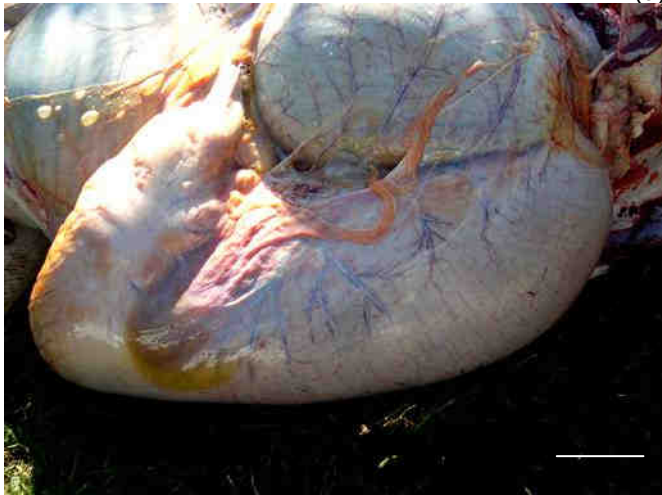
Para el diagnóstico de la hemoglobinuria bacilar el hígado debe estar fresco y remitirse entero, o bien buscar cuidadosamente la región infartada ya que a veces es difícil de encontrar (en una oportunidad estaba debajo del lóbulo accesorio). Esta es una enfermedad muy común en la zona Este, existiendo registros en Cerro Largo (11ª), Lavalleja (5ª, 9ª y 11ª) Rocha (6ª y 9ª) y Treinta y Tres (7ª). Los brotes se presentan entre setiembre y marzo, siendo los meses pico noviembre y diciembre. La enfermedad afecta únicamente animales adultos. Está causada por *Clostridium hemolyticum*, una bacteria anaerobia cuyas esporas sobreviven hasta 2 años en el suelo y cadáveres de las zonas endémicas y que cuando son ingeridas permanecen latentes por meses dentro de los macrófagos del hígado (células de Kupffer), bazo y médula ósea. Se insiste por diversos investigadores que la enfermedad es endémica únicamente donde existe la *Fasciola hepatica*, cuyas larvas generan lesiones donde las esporas latentes pueden germinar. Sin embargo, en la región Este nunca hemos visto lesiones agudas o crónicas de saguaypé en los hígados afectados (lo mismo se ha reportado en el sur de Brasil) y puede incluso demostrarse fácilmente que la distribución geográfica de ambas enfermedades es diferente, por lo que la patogénesis es incierta en nuestra región. En nuestra experiencia, las vacunas previenen las muertes si el plan de vacunación es metódico y se realiza todos los años: primovacuna y booster en setiembre-octubre y otra dosis en enero-febrero, ya que la eficacia de la vacuna cae abruptamente luego de los 4 meses. Se vacunan animales >2 años únicamente.

Leucosis bovina enzoótica - Se registraron 2 focos de leucosis bovina enzoótica en vacas adultas lecheras de raza Holando. El primero ocurrió en un tambo de Treinta y Tres con 180 vacas en ordeño, en el que enfermaron y murieron 4 vacas esporádicamente desde el mes de marzo. Presentaban desmejoramiento progresivo, menor producción de leche, dolor abdominal intermitente y finalmente decúbito esternal sin respuesta al tratamiento (Figura 11a). A la necropsia de la última vaca afectada, de 5 años de edad, que fue sacrificada, se encontró caquexia, deshidratación y gran aumento de tamaño de los preestómagos y del abomaso (Figura 11b) cuyo contenido estaba muy digerido y fluido con un pH 7. El antro pilórico estaba engrosado, edematoso, firme y tenía la mucosa extensamente ulcerada, mientras que obstruyendo el píloro había una tumora-ción amarillenta de 7-9 cm de diámetro (Figura 11c) que histológicamente se confirmó como linfosarcoma linfoblástico. Lesiones de linfosarcoma se encontraron también en la aurícula derecha pero en ningún otro sitio anatómico inclu-

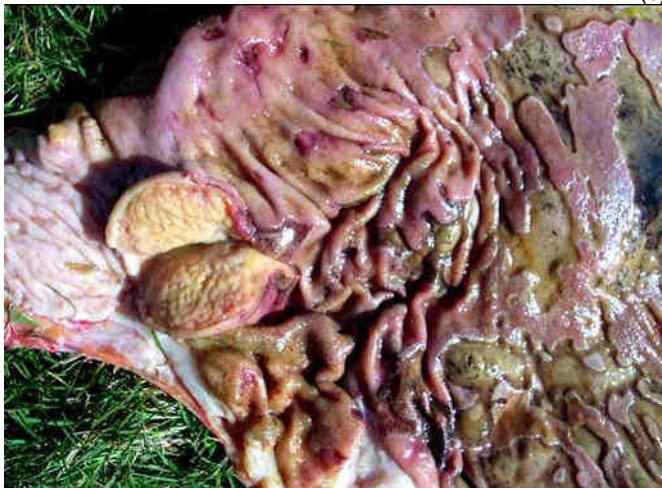yendo los ganglios linfáticos. La serología fue positiva para el virus de la leucosis bovina.



(a)



(b)



(c)

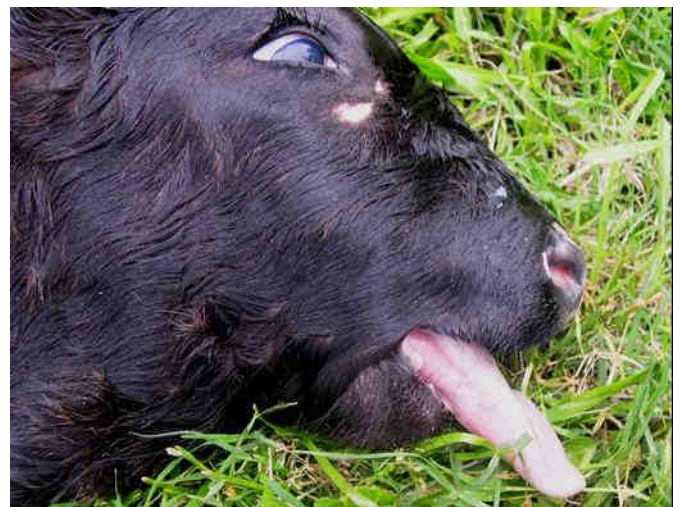
Figura 11. Leucosis bovina. (a) Vaca caída con pleurostótonos; (b) Impacción y agrandamiento del abomaso; (c) linfosarcoma en píloro con extensas ulceraciones en antro del abomaso. Barra 10 cm.

El segundo foco ocurrió en un tambo de la 10ª de Lavalleja en el que enfermaron y murieron durante el año 2 de las 700 vacas Holando en ordeño. Casos similares se observan esporádicamente los varios tambos de la misma empresa en Rocha y Lavalleja. La última vaca presentó desmejora-

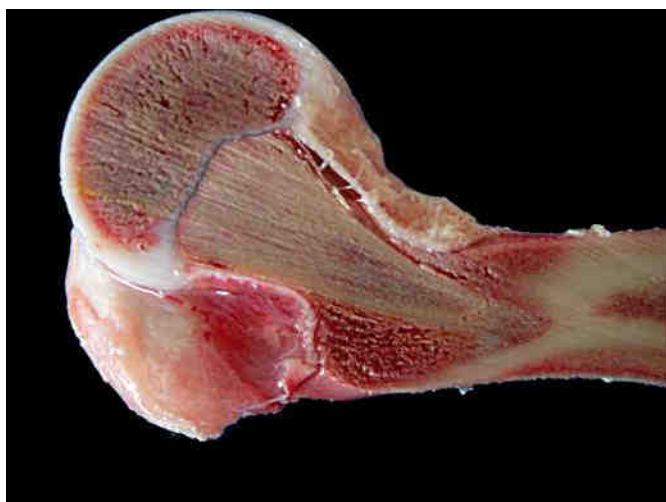miento progresivo, decúbito prolongado y opistótonos hasta que fue sacrificada. A la necropsia, se encontraron masas tumorales amarillentas en ganglios mesentéricos, abomaso, hígado, bazo y riñón.

La leucosis bovina enzootica es una enfermedad muy común en Uruguay, la seroprevalencia nacional se estima en 20-25% y el 75% de los predios tienen animales positivos. Sólo 1-5% de los animales seropositivos desarrollan lesiones de linfosarcoma por lo que la seroprevalencia en predios afectados es mucho más alta que el promedio nacional. La enfermedad es emergente en la zona Este debido a la instalación en los últimos años de varios tambos comerciales grandes principalmente en Rocha.

Osteopetrosis en Angus negro ("enfermedad los huesos de mármol") - Un nuevo brote de osteopetrosis congénita se diagnosticó en la raza Aberdeen Angus en un predio comercial de la 3ª de Rocha. Casos similares habían nacido en años anteriores pero el productor y el veterinario recién se percataron de la enfermedad al leer y ver las fotos del Arch.Vet.Este. En un lote de 40 vacas negras y cruza negras-coloradas, adultas, entoradas con un toro colorado, nacieron 3 terneros a término o algo prematuros que tuvieron que ser ayudados a nacer, notándose que se fracturaban al sacarlos. El animal remitido al laboratorio tenía la cabeza corta, abombada y marcado braquignatismo con la lengua de afuera (Figura 12a). Había leve hernia de cerebro y bulbo y la maceración del cráneo mostró la cavidad craneana estrecha y deformada. La mandíbula era corta y tenía los molares amontonados en el medio de la rama mandibular, lo cual es característico de esta enfermedad. Los huesos largos eran duros y difíciles de cortar pero las fuerzas de torsión los fracturaba a nivel de la unión metáfisis-diáfisis.



(12a)



(12b)
Figura 12. Osteopetrosis en ternero cruza AAngus negro x colorado (ver pelaje). Notar la cara corta y la braquignatia causante de la profusión de lengua; (b) Cono de retención en metáfisis distal de húmero.

La cavidad medular de los huesos largos estaba ocupada por hueso esponjoso en forma de cono, muy evidente en el húmero, que es el mejor hueso largo para realizar el diagnóstico a campo (Figura 12b).

En el boletín anterior comunicamos por primera vez la existencia de la osteopetrosis en Angus colorado en Uruguay y dijimos que la enfermedad está probablemente muy extendida en el país (ver Arch. Vet. Este, 3er_Trimestre 2009, pp. 7-9). El hallazgo de la enfermedad en terneros cruza A Angus negro x colorado, también en un predio comercial, indica que la enfermedad está distribuida en el país en toda la raza Aberdeen Angus y no solo en la variedad colorada. La enfermedad es debida a la mutación del gen SLC4A2 que es necesario para la actividad de los osteoclastos y se hereda como un carácter autosómico recesivo. Para confirmar la mutación, y gracias a las gestiones del Dr. Martín Juan, Merial Uruguay, se envió sangre de los progenitores identificados en el foco de Cerro Largo al Laboratorio IGENITY de Canadá. Uno de los 2 toros y 2 vacas se identificaron como portadores positivos (OSC = "osteopetrosis carrier"); en 1 vaca no se pudo realizar la prueba (NR). Consultado por el toro negativo, el productor recordó que no había sido el único que había trabajado en ese rodeo sino que había rotado con el toro finalmente positivo. Por lo tanto, la mutación del gen SLC4A2 como la causa de la osteopetrosis queda comprobada en Uruguay.

Fotosensibilización hepatógena – Un brote de fotosensibilización hepatógena se diagnosticó en un predio ganadero del paraje Campamento en la 10ª de Cerro Largo. Enfermaron y murieron 2 toros Hereford adultos que pastoreaban en una pradera de ryegrass con mucho acumulo de materia vegetal muerta. Los animales presentaron corrimiento nasal y ocular, babeo, piel seca, acartonada, que se desprendía con

facilidad de las zonas blancas. A la necropsia había ictericia y el hígado estaba agrandado, de color amarillo-verdoso y firme al corte. A la histología, en los espacios Porta del hígado había fibrosis concéntrica alrededor de los ductos biliares, mínima hepatitis portal, colestasis y una marcada proliferación de ductos biliares (Figura 13). Las lesiones histológicas son muy similares a la intoxicación por el hongo de la pradera *Pithomyces chartarum*, lo cual no pudo comprobarse porque no se consiguieron muestras de la pradera para el conteo de esporas. Esta enfermedad es muy común en el litoral oeste de Uruguay pero, sorprendentemente, nunca ha sido diagnosticada en la región Este, aunque debe existir.

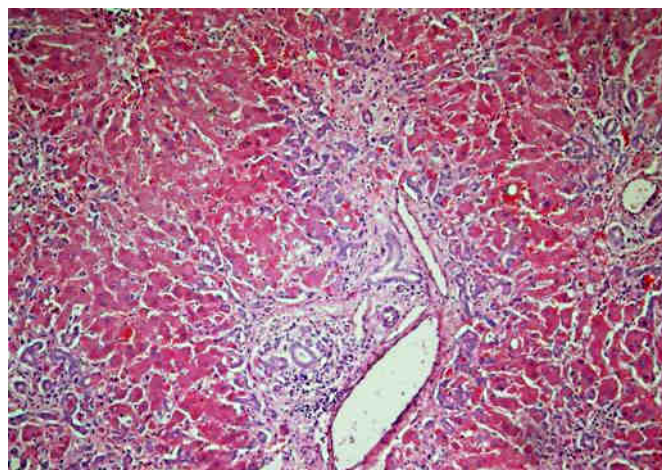


Figura 13. Fibrosis portal y marcada proliferación de ductos biliares. Toro Hereford con fotosensibilización hepatógena.

Fiebre catarral maligna – La enfermedad se diagnosticó en octubre en un predio ganadero de la 14ª de Lavalleja, el paraje Campanero. Una de 20 vacas de cría, presentó signos clínicos nerviosos, agresividad, mucosas oculares inyectadas, corrimiento nasal y la mucosa oral con ulceraciones. Las vacas estaban junto con 50 ovejas de cría en parición A la histología, en el cerebro había meningoencefalitis no supurativa, manguitos perivasculares de 1-3 células de espesor y severa vasculitis en la adventicia y la pared de los vasos sanguíneos de la sustancia blanca subcortical y núcleos de la base. Las lesiones son patognomónicas de la fiebre catarral bovina. Esta enfermedad se asocia con la presencia de ovinos y es común en la 13ª y 14ª seccionales policiales de Lavalleja.

Neumonía intersticial atípica – (Sinónimos: "Fog Fever", Fiebre de las neblinas, Fiebre de los rastros, Edema y enfisema pulmonar agudo). Un brote de neumonía intersticial atípica se detectó a comienzos del mes de octubre en un predio ganadero del paraje Alférez en la 3ª de Rocha. En un lote de 400 vacas Hereford adultas se encontró una vaca muerta al otro día de cambiarlas de potrero. Tanto el potrero de origen como de destino eran de campo natural, éste último con pasturas en rápido crecimiento primaveral. A la necropsia, la lesión más significativa se encontró en los pulmo-

nes, que estaban edematosos, pesados, de textura carnosa y con gran cantidad de bullas enfisematosas en el parénquima y burbujas de gas debajo de la pleura y en los tabiques interlobulillares (Figura 8). Las lesiones afectaban todo el pulmón pero eran mucho más severas en los lóbulos diafragmáticos. Histológicamente, había edema y burbujas de gas en alvéolos y paredes alveolares, tabiques interlobulillares y tejido subpleural y gran cantidad de membranas hialinas recubriendo las paredes alveolares.

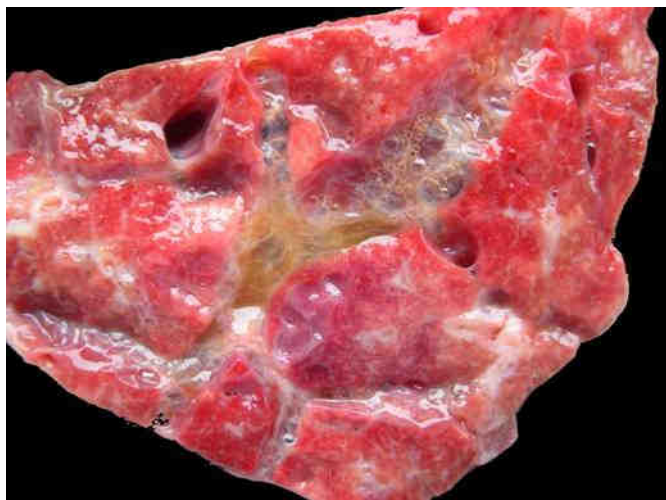

Figura 8. Neumonía intersticial atípica. Pulmón con severo edema y enfisema intersticial separando los lobulillos. Vaca Hereford adulta.

Esta es una enfermedad tóxica frecuente en la zona Este que viene ocurriendo con alta incidencia en la 3ª de Rocha desde el año 2001 (ver Mapa de Epidemias ctivas). Su etiología es aún desconocida. La *Mentha pulegium*, que abunda en la 3ª de Rocha, fue descartada experimentalmente y además no se encontró en los campos del presente foco. Al igual que en otros países, la enfermedad en nuestra región probablemente esté también causada por altos niveles del aminoácido L-triptofano en pasturas de rápido crecimiento, el cual se metaboliza en el rumen a 3-metilindol que es neumotóxico. Hay predisposición de raza y edad, ya que esta intoxicación es más frecuente en vacas adultas de raza Hereford, como sucedió en este caso.

Salmonelosis – La enfermedad ocurrió en un tambo de la 4ª de Rocha en un lote de 100 terneras Holando de 3 meses en buen estado pastoreando una pradera de trébol, ryegrass y achicoria y 2 kg de ración. Estaban desparasitadas hace 7 días con IVM al 1%. Enfermaron 10 terneras con diarrea color de las cuales 5 mostraron excitación, temblores, agresividad, orejas rígidas y decúbito lateral con rigidez de miembros. La necropsia de 2 terneras con signos nerviosos y otra sin signos nerviosos mostró palidez de riñones e hígado, congestión abomasal y abundante contenido de color amarillo mostaza en el intestino. A la histología, había enteritis severa y gran cantidad de focos paratifoideos en el hígado. La enfermedad se controló con enrofloxacin oral.

Listeriosis – Se diagnosticó en un campo de recría de vaquillonas Holando sobreaño en el paraje Palleros en la 5ª de Cerro Largo. En un lote de 326 vaquillonas pastoreando un rastrojo de sorgo con ryegrass y luego trigo, una vaquillona caminaba en círculos, se caía y no se podía incorporar, quedando en decúbito con rigidez muscular y torsión de cuello hacia el flanco. A la necropsia el contenido ruminal completamente seco y el encéfalo congestivo. A la histología, la médula oblonga faltaba, pero en el puente, mesencéfalo y pedúnculos cerebelosos había numerosos microabscesos y manguitos perivasculares patognomónicos de listeriosis. Esta enfermedad parece emergente quizá por la expansión de la suplementación y los sistemas de producción intensivos.

Ovinos

No se registraron focos en ovinos.

Caninos, equinos y felinos

Caninos – En una perra Cocker de 8 años se diagnosticó un adenocarcinoma mamario complejo de 2,5x2x2 cm localizado debajo del pezón de la última glándula mamaria inguinal izquierda. El adenocarcinoma complejo es un tumor de baja malignidad compuesto tanto por células epiteliales luminales como mioepiteliales. Papilomas de origen viral se diagnosticaron en la boca, labios (parte interna y externa) y paladar blando de una perra Golden Retriever de 1 año de edad que, desde hacía 20 días, concurría toda las semanas a un centro de entrenamiento junto a otros caninos. Un perro Ovejero Alemán de 8 años mostró depresión, distensión abdominal, diarrea intermitente y murió al otro día sin responder al tratamiento. A la necropsia, había congestión y dilatación del estómago, marcada esplenomegalia y el hígado con aspecto de "nuez moscada" que histológicamente se diagnosticó como de origen cardíaco. Otros diagnósticos fueron un tricofolliculoma y un quiste epidermoide en la piel del muslo de una Dogo de 9 años y de la grupa de una Caniche de 3 años, respectivamente.

Felinos – En un gato de 10 años, cruzado, de color blanco, se diagnosticó fibrosarcoma bilateral en ambas orejas; esta es una neoplasia maligna muy común en la oreja de gatos blancos y que tiene una relación causal con el virus del sarcoma felino (FeSV).

Equinos – Un foco de lo que parece ser la enfermedad conocida como Arpeo Australiano (Sinónimos: Esparaván seco australiano, Stringhalt) se registró en un predio ganadero del paraje Puntas del Chuy en la 4ª de Cerro Largo. El diagnóstico fue clínico-epidemiológico que es la forma como se define la enfermedad. Se afectaron 2 padrillos adultos de raza Criolla que se encerraban para racionar y luego pastorean en un guarda patio enmalezado. Desde hacía 30-60 días, los animales presentaban al caminar una flexión exagerada de los

miembros posteriores a nivel de la articulación del tarso, al parecer involuntaria, pero que no alcanzaban a golpear el abdomen. La hiperflexión era bilateral pero más acentuada en un miembro que en el otro y se producía cuando caminaban hacia delante (Foto de portada) pero mucho más acentuadamente cuando se los forzaba a retroceder (Figura 14). Hace 2 años una yegua con signos clínicos similares mejoró completamente al largarla al campo. Entre las plantas sospechosas del guarda-patio había *Chaptalia* spp. (Lic. Eduardo Alonso, Fac. de Química, UdeLAR), *Taraxacum* spp y posiblemente *Hypochaeris radicata* que no se envió a clasificarse.



Figura 14. Padrillo Criollo con hiperflexión del miembro posterior derecho al forzarlo a caminar hacia atrás. El animal arpeaba de ambos miembros. Foto de video del Dr. Luigi Baroni.

El arpeo o esparaván es un síndrome en equinos caracterizado por una flexión exagerada los miembros posteriores al caminar. Se reconoce una forma clásica de arpeo y otra forma epizootica llamada "arpeo australiano". Ambas formas son clínica y epidemiológicamente diferentes. El arpeo clásico ocurre en forma esporádica en todo el mundo, es unilateral, idiopático o causado por algún trauma en el tarso o

metatarso dorso-proximal y los animales únicamente se recuperan con cirugía (miotenectomía) y a veces nunca. Por el contrario, el arpeo australiano generalmente es bilateral, de severidad simétrica o asimétrica, los casos generalmente se recuperan espontáneamente en el correr de las semanas o meses y la enfermedad se presenta en brotes en una propiedad o región. Esta forma está diagnosticada en Australia, Nueva Zelanda, EE.UU., Japón, Chile y Rio Grande do Sul, Brasil, en municipios cerca de Uruguay; recientemente también en España. La enfermedad está asociada a la exposición a varias plantas, principalmente, *Hypochaeris radicata* (hierba del chancho), *Taraxacum officinale* (Diente de león, Radicha) y *Malva parviflora*, entre otras. La enfermedad es una axonopatía distal reversible caracterizada por una degeneración selectiva de los axones de las fibras mielinizadas grandes de los nervios periféricos. Casos sospechosos se están investigando en Artigas y Rivera (Dra. Carmen García y Santos, Toxicología, UdeLAR, comunicación personal 2009). Es importante realizar más estudios sobre esta enfermedad en Uruguay e intentar su reproducción experimental para identificar la/las plantas involucradas.

Otras especies

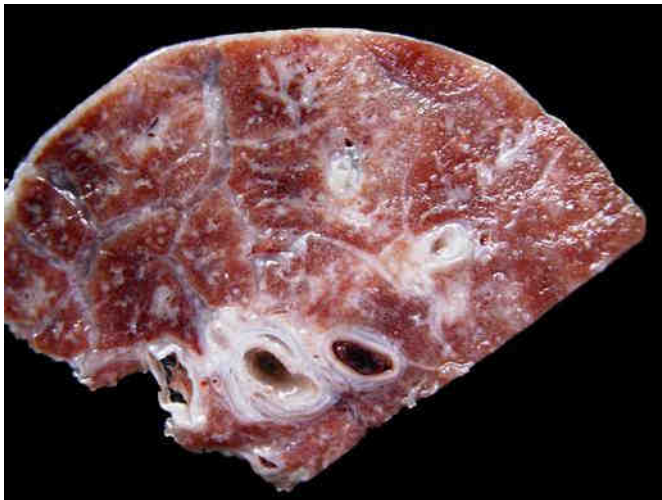Suinos - Una enfermedad respiratoria de probable origen vírico ocurrió en un criadero en el paraje Aguas Blancas en la 9ª de Lavalleja. Todos los años aparecen casos similares. En un lote de 75 lechones de 2 meses de edad, enfermaron 5 y murieron 4 lechones con desmejoramiento progresivo, tos, dificultad respiratoria y muerte al cabo de 3-4 días. A la necropsia, los pulmones tenían una textura firme, los tabiques interlobulillares estaban edematosos y la pared de los bronquios engrosados (Figura 15a). A la histología había una neumonía intersticial histiocítica infiltrando el tejido peribronquial, perivascular, interlobulillar y las paredes alveolares (Figura 15b), con cuerpos de inclusión botriodes intraci-

Especie	Diagnóstico	Muestra procesada	Enfermos	Categoría	Raza	Edad
Ave	Bronquitis infecciosa aviar	2 pollas muertas	100	Pollo	Ponedora	20 día/s
Ave	Coccidiosis aviar	2 pollas muertas	50	Pollo	Ponedora	2 mes/es
Canino	Adenocarcinoma mamario complejo	tumor mama inguinal izquierda	1	Perra	Cocker	8 año/s
Canino	Congestión pasiva crónica de hígado	hígado y bazo en formol 10%	1	Perro	Ovejero Alemán	8 año/s
Canino	Papiloma viral	tumor de boca	1	Perra	Golden Retriever	1 año/s
Canino	Quiste epidermoide	tumor de piel de grupa	1	Perra	Caniche	3 año/s
Canino	Tricofoliculoma	tumor de muslo	1	Perra	Dogo	9 año/s
Equino	Arpeo Australiano	plantas sospechosas	2	Padrillo	Criollo	7 año/s
Equino	Granuloma colagenolítico eosinofílico	Tumor de piel de lomo	1	Yegua	Hannoveriano	5 año/s
Equino	Hematoma de bazo	equino muerto	1	Yegua	Criollo/a	10 año/s
Felino	Fibrosarcoma	tumores de ambas orejas	1	Gato	Cruza	10 año/s
Suino	Gastroenteritis bacteriana	lechón muerto y otro vivo	5	Lechón	Cruza	2 mes/es
Suino	Hepatitis dietética / Vit E-Se	lechón muerto	2	Lechón	Large White	3 mes/es
Suino	Neumonía broncointersticial vírica	órganos en formol 10%	5	Lechón	Cruza	2 mes/es
Ciervo Axis	Impacción ruminal por cuerpo extraño	órganos en formol	1	Macho alfa	Axis axis	Adulto

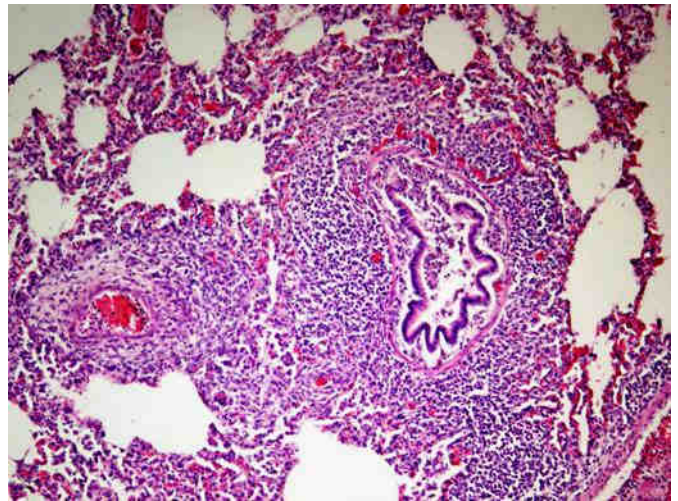
Tabla 2. Enfermedades de aves, caninos, equinos, felinos, suinos y animales de zoológico diagnosticadas en la región Este en el trimestre Octubre - Diciembre 2009.

toplasmáticos en los macrófagos. Las lesiones son muy similares a las causadas por el Circovirus porcino causante del "síndrome de adelgazamiento post destete" (PMWS), pero esta enfermedad no está aún diagnosticada en Uruguay y se están haciendo otros análisis para confirmarla.

Aves – En una granja de Melo se diagnosticó un brote de bronquitis infecciosa aviar. Murieron 80 de 400 pollos parrilleros de 2 meses de edad con sinusitis, secreción nasal, disnea, tos y a la necropsia de 2 animales había traqueobronquitis, neumonía y coágulos de sangre en la luz de las vías respiratorias. En un criadero de Treinta y Tres se diagnosticó un brote de coccidiosis en el que enfermaron 50 y en 4 días murieron 15 de un total de 700 pollas ponedoras. Presentaron diarrea y depresión y a la necropsia la mucosa del intestino delgado (yeyuno) estaba engrosada con ulceraciones y hemorragias puntiformes. En frotis de intestino se observaron numerosas *Eimeria* spp. y el brote se controló con coccidiostáticos



(a)



(b)

Figura 15. Neumonía intersticial en lechones. (a) Edema de tabiques y engrosamiento de los bronquios y vasos sanguíneos; (b) Inflamación (histiocítica) alrededor de bronquios, vasos y en alvéolos.

CLUSTERS ESPACIO-TEMPORALES

Se define como epidemia el agrupamiento de una enfermedad en el espacio y en el tiempo y cuya incidencia excede a la esperada para ese lugar y periodo de tiempo. Estadísticamente, la epidemia es un cluster espacio-temporal. Por lo tanto, para identificar las epidemias los datos de las enfermedades diagnosticadas en el trimestre analizado (Tabla 1) se exportan al software SaTScan™ v8.0.1 de Kulldorff, que escanea en el espacio y en el tiempo toda la región en busca de los posibles clusters. Se utiliza el modelo probabilístico de Poisson, con el número de focos como casos y el número de predios como la población de riesgo. El máximo de escaneo espaciotemporal se especifica en 4% (seccional con mayor número de predios) para la

base geográfica y 50% para el tiempo, mientras que la serie histórica se ajusta log-linealmente para eliminar la tendencia temporal (que depende del precio del ganado más bien). El área total de escaneo comprende 68 seccionales policiales, 5.741.807 hectáreas, 17.480 predios, 4.370.937 bovinos y 3.394.291 ovinos (DICOSE 2007). El análisis se realiza entre el 1/1/1990 y el último día del trimestre analizado. Se consideran epidemias activas solamente aquellos clusters espacio-temporales que son altamente significativos ($P < 0.01$, 999 replicaciones Monte Carlo) y que están activos al último día del trimestre analizado.

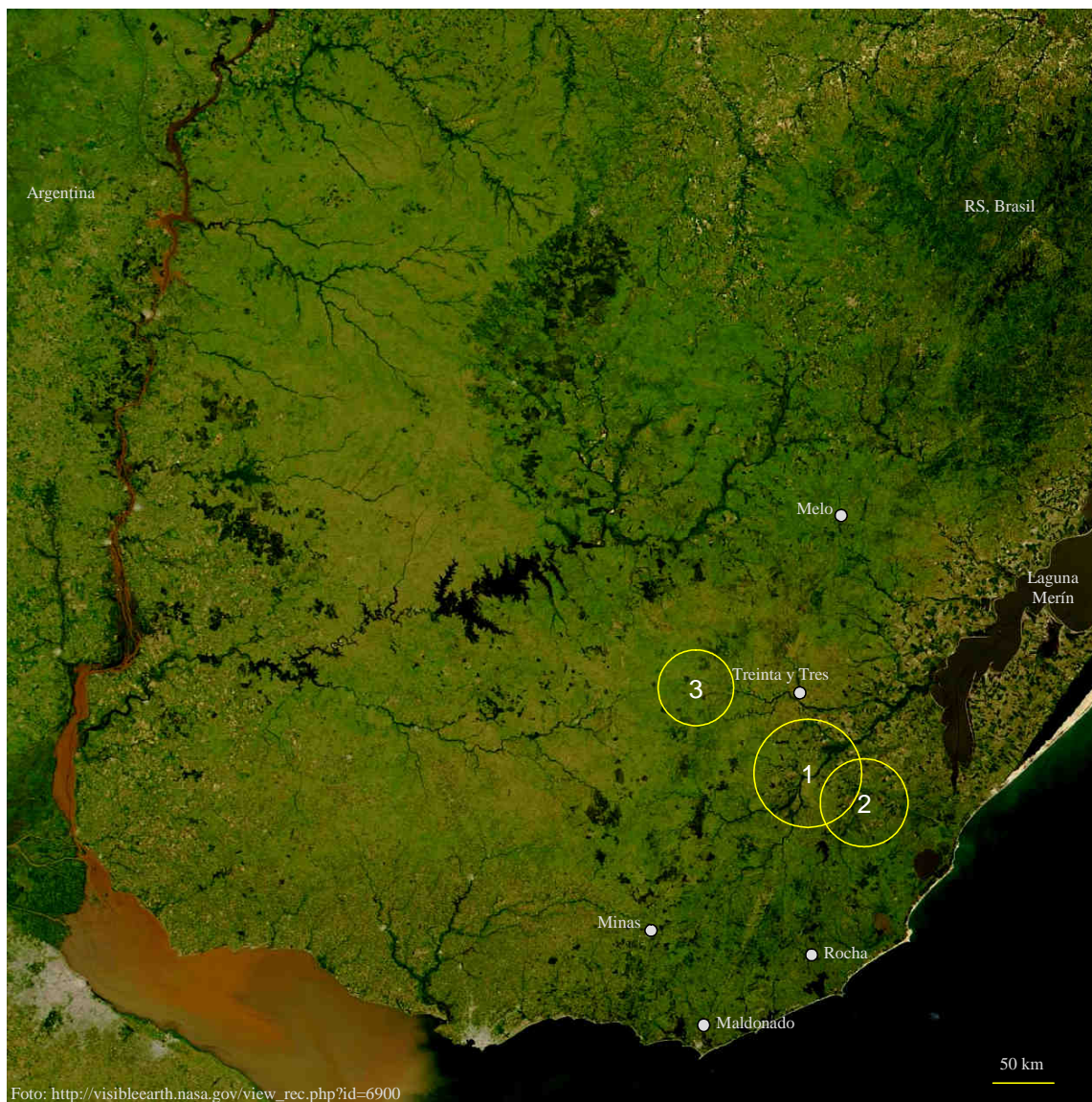


Figura 14. Mapa satelital nocturno de Uruguay tomado el 2 de enero de 2004 con el sensor TERRA/MODIS de la NASA. Se marcaron para mayor claridad las principales capitales del Este. Los círculos son proporcionales al área de los clusters pero su ubicación es aproximada.

Cluster	Localización	Período	Área (Há)	Predios	Focos observados	Riesgo Relativo	Verosimilitud (log-likelihood)	P-value
1) Leptospirosis aguda	3ª Rocha, 10ª Lavalleja	2007-31/12/2009	246.900	547	10	22.6	20.6	0.001
2) Fog Fever	3ª Rocha	2001-31/12/2009	164.278	303	7	35.4	16.5	0.001
4) Tristeza parasitaria	6ª T y Tres	2003-31/12/2009	123.142	296	6	12.9	956	0.02

Tabla 3. Datos estadísticos de los clusters espacio - temporales activos al trimestre Octubre - Diciembre 2009, mostrando la localización, tamaño en hectáreas, período de ocurrencia, número de predios y focos observados dentro de cada cluster y el riesgo relativo de cada enfermedad.

VETERINARIOS y MUESTRAS REMITIDAS

Se presenta la lista de médicos veterinarios que remitieron muestras al laboratorio para diagnóstico (o sea, muestras de animales enfermos) y/o análisis (muestras de animales clínicamente sanos). Cada muestra remitida corresponde a 1 animal, es decir, son totales de "animales muestreados".

Colegas y muestras remitidas en el trimestre Octubre - Diciembre 2009

Adelaida Pérez Piñeyro	127	Felipe Malfatto Fleitas	12	Martín Aguirre Saráchaga	17
Alba Martínez Cuello	6	Fernando Zabalo Rabiller	1	Martín Ruíz	1
Alberto Casariego	1	Gabriel Etcheberry Carrasco	6	Miguel Lussich	1
Alejandra Vicentino Magallanes	78	Giovanna Barceló Fanlord	3	Mónica Burgos	2
Álvaro Castro Martínez	2	Gonzalo De Los Santos	1	Norberto Paiva Pereira	16
Ana Ferreira Cirigliano	3	Gonzalo Ladós Urruela	5	Norma Ferrari De León	45
Andrés Corradi Arboleya	2	Gonzalo Macció Diana	3	Oscar Jackson Perdomo	98
Antonio García Lamancha	2	Gretel Koster Gigou	12	Patricia Mesa	2
Aparicio Araújo Nocedo	62	Guillermo Nin Pratt	3	Paula Trelles Otegui	2
Beatriz Béttega Beldarrain	2	Gustavo Fernández Facet	1	Pedro Fleitas Rodríguez	15
Carlos Aristimuño De Angeli	20	Hugo Américo Matteo Cirió	5	Rafael Graña	1
Carlos Casas Pereira	5	Jorge Barros Mayol	1	Roberto Diez Comas	14
Carlos Eduardo Vila González	1	Jorge Etcheberry Carrasco	17	Roberto Quadrelli Sánchez	1
Carolina Mayol de León	22	José Luis Ferrari Vázquez	9	Rodolfo Nis Esteban	1
Cecilia Bianco	2	José Luis Martínez	34	Ruben Araújo Font	10
Christian Hernández Acosta	18	José Rolón	22	Ruben Rivas	37
Claudia Pereira Sosa	411	Juan José Quadrelli	23	Sanidad Animal	3032
Cleopatra Ubilla López	121	Laura Núñez Alegre	3	Santiago Ferreira Chaves	1
Daniel Cabrera Viera	2	Laura Tarigo Bartaburu	130	Tania Silvera Soria	3
Daniel Pereira Martínez	2	Luigi Baroni Vidal	6	Valeria Uriarte Amén	1
Daniela Pérez Colina	1	Luis Bernardo García Bejérez	1	Virginia Rigamonti Cabrera	34
Elías Lewin	4	Luis Teles Algaré	1	Yamandú Vinay Martínez	1
Emiliano Echenique	3	Marcial Pereira Denis	3	Zacarías Pacheco	4
Fabia Fernández Langenhin	1	Mariana Lizasuáin Ellis	30		
Fabián Saravia Grassi	1	Martha Techera Terra	20		
				Total de colegas remitentes	73
				Total de animales-muestras	4590

PERSPECTIVAS PARA 1^{ER} TRIMESTRE DEL 2010

Se presenta la lista de enfermedades animales que, según los registros históricos de 20 años del laboratorio, tienen mayores probabilidades de ocurrir en el siguiente trimestre. Las enfermedades están ordenadas en forma decreciente de morbilidad o **incidencia relativa**, que, creemos, es la mejor forma de expresar cuantitativamente la experiencia histórica de un laboratorio. La información debe utilizarse como una lista de ayuda-memoria para ayudarse en los diagnósticos diferenciales.

Bovinos	Incidencia relativa	Ovinos	Incidencia relativa
Carbunco	6,33%	Gastroenteritis parasitaria	27,27%
Aborto / <i>Leptospira</i> positivo	5,88%	Ectima contagioso	9,09%
Coccidiosis	5,43%	Sarna ovina	6,06%
Leptospirosis aguda	5,43%	Bronconeumonía aspiración	6,06%
Tristeza parasitaria	4,98%	Meningoencefalitis viral	3,03%
Gastroenteritis parasitaria	3,62%	Absceso hígado	3,03%
Tristeza parasitaria / <i>Anaplasma</i>	3,17%	Anafilaxis medicamentosa	3,03%
Actinobacilosis	3,17%	Bronconeumonía supurativa	3,03%
BVD	2,71%	Pielonefritis bacteriana	3,03%
Fiebre catarral maligna	2,71%	Fotosensibilización / Colangiopatía por cristales	3,03%
Intoxicación por Plomo	2,71%	Caquexia nutricional	3,03%
Intoxicación por Senecio	2,71%	Intoxicación por <i>Halimun brasiliensis</i>	3,03%
Urolitiasis obstructiva	1,81%	Dermatofilosis	3,03%
Osteomalacia	1,81%	Distomatosis aguda	3,03%
Tristeza parasitaria / <i>Babesia</i>	1,81%		
Bronconeumonía supurativa	1,36%		
Queratoconjuntivitis bovina	1,36%		
Bronconeumonía	1,36%		
Neosporosis	1,36%		

POR INFORMACIÓN, CONSULTAS Y SUGERENCIAS DIRIGIRSE A:

Teléf. 045 25059

Dr. Fernando Dutra: fdutra@mgap.gub.uy

Dra. Carina Quinteros: cquinteros@mgap.gub.uy